

# Pelvic Floor-Sonographie

## Ein neues Ultraschallkonzept in der Urogynäkologie

Zur urogynäkologischen Diagnostik gehören neben der eingehenden Anamnese die urogynäkologische Untersuchung, Funktionstests mit voller Blase wie z.B. der Hustentest, eine funktionelle Überprüfung des Harnröhrenverschlussmechanismus und der Blasenfunktion in Form einer urodynamischen Messung sowie die morphologische Abklärung der bindegewebigen und muskulären Veränderungen des kleinen Beckens mithilfe eines bildgebenden Verfahrens.

Die Sonographie des unteren Harntraktes hat sich in der urogynäkologischen Diagnostik als einfaches, schnelles und reproduzierbares, dynamisches Verfahren etabliert (Harms et al. 2007; Masata et al 2006; Skala et al. 2004; Tunn et al 2005; Viereck et al. 2005; Bader et al. 2004). Das ermöglicht uns die so genannte Pelvic Floor-Sonographie (PFS).

Die PF-Sonografie stellt ein neues Ultraschallkonzept dar, in dem Introitus-/Vaginal-/Endoanal-/ und die Abdominalsonographie in einem Untersuchungsgang sowohl in der 2D- als auch 3D-Technik kombiniert werden können (Tunn et al. 2014).

Im Gegensatz zu den bereits etablierten sonographischen Standardverfahren wie Perineal- und Introitus-Sonographie können mit der PF-Sonografie die Kom-

partimente des Beckenbodens mit zweidimensionalen Technik in real time d.h. in bester Qualität in drei möglichen Ebenen: sagittal, frontal und axial dargestellt werden.

Die PF-Sonographie wird ähnlich wie eine bimanuelle gynäkologische Untersuchung auf einem Untersuchungsstuhl durchgeführt. Sie unterteilt sich in zwei folgende Untersuchungsschritte:

### 1. Pelvic Floor-Sonographie transabdominal (PFS-TA):

Mit einem Curved-Array-Scanner können am besten Defekte des vorderen Kompartiments im Level II erfasst und zusammen mit dem klinischen Untersuchungsbefund analysiert und verglichen werden.

### 2. Pelvic Floor-Sonographie transvaginal (PFS-TV):

Mit dem Vaginalscanner können alle drei Kompartimente dargestellt und beurteilt werden.

### Die präoperative vaginale PF-Sonographie (PFS-TV)

Eine PF-Sonographie spielt eine wesentliche Rolle, um mögliche Risikofaktoren bereits vor dem Eingriff zu erkennen. In Sagittalebene wird zuerst die Harnröhrenlänge bei einer möglichst standardisierten Blasenfüllung von ca. 300 ml ausgemessen. Ein solches Vorgehen berücksichtigt leider nicht die individuell vorhandene anatomische Variation der Urethralänge (Wlzlak et al. 2016).

Um eine optimale und tatsächlich bei jeder Patientin die gleiche Lage des Bandes zu gewährleisten, empfehlen wir bei der TVT-Bandeinlage die sog. „1/3-Regel“ (1/3 der sonographischen Urethralänge entspricht dem Inzisionsbeginn vom Meatus urethrae externus) und bei der Implantation eines TOT-Bandes die „1/2-Regel“ anzuwenden.

So platzierte Bänder liegen in Ruhe immer im mittleren Drittel der sonographisch gemessenen Urethralänge. Während Val-

salva-Manöver können die Bänder, aufgrund geringer kranio-ventralen Verschiebung, seine gewünschte Wirkung in der „high pressure zone“ entfalten und die Harnröhre suffizient stabilisieren. Unsere Untersuchungen zeigen, dass diese Lage der Bänder zu deutlich besseren Operationsergebnissen führt (Kociszewski et al. 2012; Viereck et al. 2016).

Enorm wichtig bei der Wahl einer passenden Schlinge ist die Kenntnis der Urethrabeweglichkeit. Je geringer die Mobilität der Urethra ist, desto präziser muss ein Band gelegt werden. Eine starre Urethra stellt eine Kontraindikation für ein Band dar, da in diesem Fall ein sehr hohes Risiko besteht, dass die Harnröhre bei einer Belastung nicht in Kontakt mit der Vaginalschlinge tritt und auf diese Weise keine Kontinenz über eine transiente Kompression erzielt werden kann.

Eine hypermobile Urethra stellt ebenfalls einen Risikofaktor für die Implantation einer Schlinge dar. In diesem Fall ist das Risiko für ein urethrales Kinking über dem Band und eine postoperative Blasenentleerungsstörung deutlich erhöht. Als eine sinnvolle Alternative wäre in solchen Fällen eine Kolposuspension zu diskutieren.

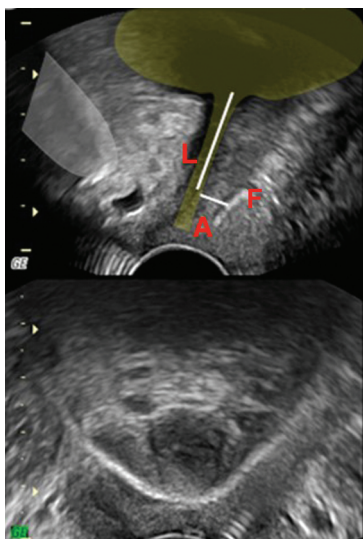
### Die postoperative vaginale PF-Sonographie (PFS-TV)

Die postoperative PF-Sonografie bietet die ideale Voraussetzung nach eingebrachten spannungsfreien Vaginalschlingen und/oder Netzen die Platzierung und Funktion des Implantates zu überprüfen (Duckett et al. 2010, Kociszewski et al. 2010, Chantarasorn et al. 2011, Flock et al. 2011, Kociszewski et al. 2012).

### Kriterien und Normwerte in der Beurteilung einer orthotopen, spannungsfreien Vaginalschlinge

#### A. In Sagittalebene haben wir drei Kriterien (Abb.):

1. Die Lage (L) des Bandes im Verhältnis zur Länge der Harnröhre in Ruhe: Idea-



Lage (L)  
des Bandes

Abstand (A)  
des Bandes

Form (F)  
des Bandes

Symmetrie  
des Bandes

lerweise befindet sich eine retropubische Schlinge am Übergang des unterem zum mittleren Drittel der Harnröhrenlänge (TOT mittig unter der Harnröhre). Ist diese Lage gewährleistet, kann die Schlinge in der Belastungssituation unter die Mitte der Harnröhre gleiten und auf diese Weise optimal auf Höhe der sog. „high pressure zone“ die Harnröhre suffizient unterstützen (Kociszewski et al. 2003, Fabian et al. 2015, Kociszewski et al. 2017)

**2. Der Abstand (A) des Bandes zum Harnröhre:** Ein optimaler Abstand einer Schlinge zur Harnröhre beträgt 3-5 mm. Liegt die Schlinge näher, kann der Urinfluss und die Blasenentleerung behindert sein und das Risiko von de novo OAB steigt. Liegt die Schlinge von der Harnröhre zu weit entfernt, kann es infolge insuffizienter Stabilisierung der Harnröhre zu persistierender Harninkontinenz kommen (Kociszewski et al. 2003, Fabian et al. 2015, Kociszewski et al. 2017).

**3. Die Form (F) des Bandes:** Idealerweise liegt eine Schlinge parallel zur Harnröhre, glatt ausgestreckt ohne hufeisenförmige Beugung in Ruhe. In der Belastungssituation verändert sie kurzfristig ihre Form im Sinne des Aufbrauchs der Elastizitätsreserve des Implantates, was für eine gute „Tape Funktionalität“ spricht (Kociszewski et al. 2008).

#### B. In Frontal- oder Axial-Ebene haben wir ein viertes Kriterium:

**4. Die Symmetrie (S) des Bandes:** Ohne seitliche Berührung oder Imprümierung der Harnröhre.

Die beste Voraussetzung für ein optimal arbeitendes Band ist neben den bereits oben genannten drei Faktoren eine symmetrische Lage. In der Axialebene ist der Bezug der Bandschenkel seitlich zur Harnröhre im Querschnitt darstellbar. Eine asymmetrische Lage mit seitlicher Berührung der Harnröhre verschlechtert die mögliche Funktion des Bandes und kann durch Irritationen der Harnröhre zu de novo OAB, Dysurie oder Blasenentleerungsstörungen führen (Kociszewski et al. 2015).

**Das Komplikationsmanagement sollte immer darauf basieren mit minimalem operativem Aufwand den maximalen Nutzen zu erzielen.**

Bei der postoperativ am häufigsten aufgetretenen Komplikation wie die Blasenentleerungsstörung oder Drangbeschwerden (Kuuva et al. 2002, Reich et al. 2011, Yang et al. 2012, Serati et al. 2012, Fabian et al. 2014) stellt sich die entscheidende Frage, ob diese von einer Fehlposition des Bandes herrührt, oder ob andere Gründe für diese Situation verantwortlich sind. Bei orthotoper Position des Bandes kann eine Cystitis verantwortlich sein, eine postoperative Schwellung des operierten Gebietes, ein Hämatom welches die Harnröhre imprimiert oder auch ein Fehlverhalten bei Miktio: Ein ungünstig eingeübtes Pressen bei Miktio kann nach Bandeinlage zu einem Quetschharnphänomen führen.

Bei Fehlposition des Bandes (dystope Position) gilt als erstes durch die Lagebestimmung des Bandes zu klären, ob das Band gerettet werden kann.

Besonders wichtig erscheint uns deswegen in den ersten postoperativen Tagen jedes Band sonographisch zu beurteilen, denn in einem Zeitraum von bis zu sieben Tagen (sogenannte **Frühkomplikationen**) lassen sich die notwendigen Korrekturen teilweise noch vornehmen und das Band kann in den meisten Fällen noch erhalten bleiben (Rautenberg et al. 2013, Kociszewski et al. 2015).

Bei einer guten Lage aber zu geringem Abstand des Bandes zu Urethra (Abstand des Bandes zu Urethra <3 mm) lässt sich die Schlinge bis zu sieben Tage postoperativ problemlos lockern.

Die gesamte Breite eines Bandes sollte dabei möglichst hoch para-urethral mit einer Overholt / Pean-Klemme gefasst werden (Rautenberg et al. 2013).

Bei Fehlpositionen, die zu einem späteren Zeitpunkt auftreten, sprechen wir von sog. **Spätkomplikationen**, die häufiger in der Therapieempfehlung münden, das Band zunächst zu entfernen, um nach erfolgter Abheilung evtl. ein neues Band implantieren zu können (Viereck et al. 2013, Fabian et al. 2015, Kociszewski et al. 2016).

Eine Ausnahme stellt hier ein sogenanntes „Tethered tape“ dar. Häufig infolge von vaginaler Atrophie verwächst ein Band langsam mit der Vaginafascie. Das führt zum klinischen Bild des sekundären „Tethered

Dr. med.  
Andrzej Kuszka,  
Ev. Krankenhaus  
Hagen-Haspe



Dr. med. dr. habil.  
Jacek Kociszewski,  
Ev. Krankenhaus  
Hagen-Haspe



Tape“. Das mit der Scheide verklebtes Band kann beim Wechsel der Körperlage, zunächst beim Aufstehen, zur Eröffnung der Harnröhre mit konsekutivem Urinverlust führen. Eine entsprechende Lösung des Bandes aus der vaginalen Adhäsion beseitigt sofort das Problem beim Erhalt der Schlinge (Kociszewski et al. 2014).

### Zusammenfassung

Die Pelvic Floor-Sonographie (**PF-Sonographie**) als neues Ultraschallkonzept erweitert das Spektrum der vollständigen urogynäkologischen Funktionsdiagnostik.

Die PF-Sonographie ist ein einfaches, schnelles, reproduzierbares und dynamisches bildgebendes Dokumentationsverfahren.

Die **präoperative PF-Sonographie** hilft bei der Ausarbeitung eines konservativen Therapieschemas ebenso wie bei der Erkennung von Risikofaktoren einer Operation.

Die **postoperative PF-Sonographie** dient der Kontrolle und ggf. Korrektur der eigenen OP-Technik, hilft bei der Diagnostik postoperativer Komplikationen und Planung eines spezifischen Komplikationsmanagements. ◀

(Literatur bei Verfassern)

**Verfasser:**  
Dr. med. Andrzej Kuszka und  
Dr. med. dr. habil. Jacek Kociszewski,  
Frauenklinik - Urogynäkologie, Ev. Krankenhaus  
Hagen-Haspe, Brusebrinkstr. 20, 58135 Hagen-  
Haspe, E-Mail: kuszka@evk-haspe.de